

Rassegne

“Atrial standstill”: una paralisi di competenza cardiologica

Massimiliano Marini, Eloisa Arbustini*, Marcello Disertori

Divisione di Cardiologia, Ospedale S. Chiara, Trento, *Laboratorio di Diagnostica Molecolare, Area Trapiantologica, IRCCS Policlinico San Matteo, Pavia

Key words:

Atrial standstill;
Genetics; Pacemaker;
Thromboembolism.

Atrial standstill is a rare arrhythmogenic condition characterized by the absence of electrical and mechanical activity in the atria, transient or persistent, and complete or partial. It can be “idiopathic”, sporadic or familial, or secondary to Ebstein’s anomaly, Emery-Dreifuss muscular dystrophy (X-linked), Kugelberg-Welander syndrome (autosomal recessive), and amyloidosis. Idiopathic familial atrial standstill is inherited as autosomal dominant trait with variable penetrance.

To date, a few cases of familial forms of primary atrial standstill have been described. In each family, the number of affected members was small and limited to relatives of one generation. The genetic basis for familial atrial standstill is unknown. Recently a mutation in the cardiac sodium channel gene SCN5A associated with relatively rare genotypes for two connexin 40 polymorphisms has been reported.

The diagnosis relies on the ECG demonstration of bradycardia, absence of P waves, and junctional narrow complex escape rhythm. Nearly 50% of patients suffer from Adams-Stokes attacks. In the primary persistent form, the atrial paralysis is paralleled by atrial dilation, mitral valve incompetence, and thrombotic complications, with high risk of thromboembolic complications. The treatment is addressed to the thromboembolic risk (anticoagulation), mitral incompetence (diuretics and vasodilators) and syncope (pacemaker implantation).

(Ital Heart J Suppl 2004; 5 (9): 681-686)

© 2004 CEPI Srl

Ricevuto il 26 aprile 2004; nuova stesura il 25 giugno 2004; accettato il 28 giugno 2004.

Per la corrispondenza:

Dr. Massimiliano Marini

Divisione di Cardiologia
Ospedale S. Chiara
Largo Medaglie d’Oro
38100 Trento

E-mail:
marini_massimiliano@
jumpy.it

Introduzione

Lo “standstill” atriale, anche conosciuto come silenzio o paralisi atriale, è una malattia atriale aritmogena rara, idiopatica o secondaria, caratterizzata dall’assenza di attività elettrica e meccanica della parete atriale. Il miocardio atriale, non solo è elettricamente silente, ma è anche ineccitabile ed il normale ritmo sinusale viene sostituito da un ritmo giunzionale mediamente bradicardico. La diagnosi spesso è casuale ed è essenzialmente strumentale, ossia elettrocardiografica. L’ECG standard di superficie a 12 derivazioni è caratterizzato dall’assenza di onde P e dalla presenza di un ritmo sostitutivo giunzionale bradicardico. Prima di raggiungere il completo silenzio elettrico dell’atrio, alcuni pazienti possono sviluppare aritmie atriali diverse, per lo più ad attività elettrica desincronizzata. L’incidenza della malattia è ignota a causa della sua rarità e della varietà di quadri elettrocardiografici che possono mimare, in fase iniziale, altre patologie aritmiche atriali.

Il primo caso descritto in letteratura risale al 1946 e venne segnalato da Chavez¹, da allora fino al 1982 sono stati descritti altri 100 casi circa^{2,3} e dal 1982 ad oggi 50

casi ancora. Nel 1983 Disertori et al.⁴ descrivevano 8 casi di paralisi atriale persistente a carattere familiare, appartenenti a tre famiglie di una piccola comunità montana del Trentino. In letteratura solamente altri quattro gruppi riportano casi di paralisi atriale persistente familiare con un numero massimo di 4 pazienti per famiglia⁵⁻⁷.

Classificazione ed eziologia

La paralisi atriale può essere “idiopatica” e non riconoscere quindi cause note oppure secondaria a malattie cardiache e/o sistemiche con interessamento del miocardio. La forma idiopatica a sua volta può essere sporadica o familiare. La forma idiopatica familiare secondo un recente studio verrebbe trasmessa con carattere autosomico dominante a penetranza incompleta⁶. Tra le forme secondarie, si riconoscono patologie a loro volta sporadiche o familiari; in quest’ultimo caso, si tratta di malattie neuromuscolari o sistemiche geneticamente trasmesse.

Rispetto alla comparsa e persistenza del fenotipo clinico, nonché alla secondarietà dello stesso a patologie note, la paralisi

atriale si distingue classicamente in due forme: transitoria e persistente o permanente.

La forma transitoria, per definizione reversibile, riconosce diverse eziologie quali l'infarto miocardico acuto⁸, l'iperkaliemia⁹, l'anossia¹⁰, l'intossicazione da digitale o chinidina¹¹, la miocardite¹² e l'intervento cardiocirurgico¹³. In questi contesti la paralisi atriale è secondaria ad una patologia miocardica, a tossicità farmacologica, a disionie o ad insulti meccanici atriali.

La forma persistente o permanente può essere, come già detto, idiopatica o associarsi a malattia reumatica¹⁴, cardiomiopia, amiloidosi¹⁵, diabete mellito¹⁶, anomalia di Ebstein¹⁷, distrofie muscolari e malattie neuromuscolari (in particolare la distrofia muscolare di Emery-Dreifuss [EDMD]¹⁸, la distrofia muscolare dei cingoli¹⁹ e la sindrome di Kugelberg-Welander²⁰). Per quanto riguarda la EDMD viene segnalato come il 30% di questi pazienti presenti disturbi di conduzione intra-atriale ed atrioventricolare²¹. La sola diagnosi elettrocardiografica di paralisi atriale impone oggi l'esclusione di EDMD nella quale la patologia aritmogena atriale potrebbe infatti precedere l'inizio clinico del disturbo muscolare scheletrico^{18,22}.

Basi note di genetica molecolare

I casi di paralisi atriale idiopatica familiare sono estremamente rari^{4,5}. È stata recentemente documentata una mutazione del canale del sodio cardiaco (SCN5A-D1275N) che cosegregava con un raro genotipo di connessina 40 in un gruppo familiare affetto da paralisi atriale. Di 44 pazienti, 4 venivano identificati come inequivocabilmente affetti da paralisi atriale; di questi, due erano fratelli e allo stesso tempo cugini di primo grado di un terzo malato deceduto, mentre il quarto malato era figlio di quello deceduto. Nei 3 pazienti viventi sono stati identificati un difetto del gene del canale del sodio cardiaco SCN5A e due polimorfismi del gene che codifica per una proteina delle gap junction atrio-specifica, la connessina 40. Gli autori suggeriscono che l'effetto funzionale isolato di ciascuna singola mutazione sarebbe "fenotipicamente" benigno, mentre quello combinato (SCN5A + connessina 40) potrebbe svolgere un ruolo importante nella genesi e nella progressione della malattia⁶.

La paralisi atriale può far parte del corteo di disturbi aritmici di quelle cardiomiopatie familiari caratterizzate da precoce disturbo di conduzione. Per queste forme sono stati identificati due geni malattia: il gene della lamina A/C per le forme dilatative e il gene della desmina per le forme restrittive, oltre che altri loci sui cromosomi 2, 3 e 6²³ (Tab. I).

Alla luce dei limitati contributi scientifici disponibili in letteratura risulta difficile classificare eziologicamente la paralisi atriale persistente su un piano genetico, mentre in un contesto di genetica clinica è possibile ricondurre la paralisi atriale a tre scenari:

- 1) paralisi atriale persistente associata ad una cardiomiopia primitiva familiare e non;
- 2) paralisi atriale persistente associata a malattie muscolari e neuromuscolari familiari e non;
- 3) paralisi atriale persistente idiopatica (familiare e non) senza associata cardiopatia o malattia sistemica.

Anatomia patologica

L'analisi istopatologica della parete miocardica dei pazienti affetti da paralisi atriale è stata effettuata solamente in rarissimi casi sottoposti ad autopsia; sono invece maggiori i reperti biotipici ottenuti da pazienti.

Dai dati riportati in letteratura si evince come le principali alterazioni del tessuto miocardico siano riconducibili a:

- presenza di fibrosi interstiziale³;
- depositi di amiloide^{3,15}. I depositi di amiloide nell'atrio destro confermati con biopsia sono limitati all'atrio stesso senza coinvolgimento di altri distretti;
- fibroelastosi, infiltrazione fibroadiposa ed assottigliamento della parete atriale²⁴.

Sono stati occasionalmente segnalati reperti biotipici caratterizzati dalla presenza di cellule giganti riferite di origine miogenica, che sottendono ad un quadro infiammatorio tipo miocardite primitiva a cellule giganti²⁵. Le alterazioni istopatologiche osservate a livello atriale possono estendersi anche al tessuto di conduzione ventricolare²⁴. Infine, anche la funzione endocrina dell'atrio appare compromessa e vengono segnalati, in questi pazienti, bassi livelli di fattore natriuretico atriale^{26,27}.

Da quanto oggi noto si può ipotizzare che in questa malattia la patologia strutturale atriale possa essere ini-

Tabella I. Difetti genici associati a cardiomiopatie con disturbi della conduzione atrioventricolare.

Gene malattia	Locus	Fenotipi
Desmina	2q35	CMR + blocco atrioventricolare + miopia
?	2q14-q22	CMD (AD) + difetto di conduzione
?	3p22-p25	CMD (AD) + difetto di conduzione + disfunzione del nodo del seno
?	6q22-q23	CMD (AD) + difetto di conduzione + distrofia dei cingoli
Lamina A/C	1q21	CMD (AD) + difetto di conduzione
Emerina	Xq28	CMD + difetto di conduzione + distrofia muscolare (distrofia muscolare di Emery-Dreifuss)

AD = autosomica dominante; CMD = cardiomiopia dilatativa; CMR = cardiomiopia restrittiva.

zialmente parziale e successivamente progredire fino a modificare estesamente l'architettura del miocardio atriale. La patologia atriale potrebbe rappresentare una delle manifestazioni di una patologia miocardica o sistemica, oppure costituire l'unica espressione fenotipica del disordine stesso.

Diagnosi

I marker elettrocardiografici. L'assenza di onde P all'ECG standard di superficie e la presenza di un ritmo giunzionale sostitutivo fanno sorgere il forte sospetto di paralisi atriale. Il *gold standard* per la diagnosi è lo studio elettrofisiologico endocavitario. Sono stati a tutt'oggi proposti diversi criteri elettrofisiologici per la diagnosi²⁸⁻³⁰, ma solamente lo sviluppo del mappaggio e della stimolazione endocavitaria consentono di definire il disturbo elettrico caratteristico e di distinguere le forme parziali da quelle totali. La paralisi atriale persistente è quindi classificabile in due forme, totale e parziale sulla base delle caratteristiche elettrofisiologiche riportate in tabella II^{2,31}.

Lo studio elettrofisiologico. Il marker caratteristico della forma totale della paralisi atriale persistente è l'assenza di un'onda di attivazione elettrica atriale registrata in più punti del miocardio atriale; nella forma parziale questo accade solo in alcune zone. Allo stesso modo non vi è risposta elettrica ad un extrastimolo ad alto voltaggio nelle stesse sedi di mappaggio; tuttavia secondo alcuni autori nella forma parziale potrebbe esservi solamente una risposta localizzata⁴. Lo studio elettrofisiologico viene condotto secondo la tecnica classica (registrazione e stimolazione in atrio destro e in seno coronarico per l'atrio sinistro) verificando l'assenza di attività elettrica biatriale. Generalmente il ritmo dominante è un ritmo giunzionale sostitutivo bradicardico. Non sono disponibili dati su mappaggi endocavitari elettroanatomici tridimensionali, che potrebbero invece chiarire molti aspetti fisiopatologici di questa

Tabella II. Classificazione della paralisi atriale secondo Levy.

Forma parziale

1. Focalmente nell'atrio destro e sinistro l'attività elettrica è silente.
2. Lo stimolo elettrico ad alto voltaggio non è in grado di evocare nessuna risposta elettrica nelle stesse sedi di mappaggio.

Forma totale

1. Diffusamente nell'atrio destro e sinistro l'attività elettrica è silente.
2. Lo stimolo elettrico ad alto voltaggio non è in grado di evocare nessuna risposta elettrica nelle stesse sedi di mappaggio.
3. In nessuna derivazione all'ECG di superficie è possibile riconoscere un'onda P.

Da Levy et al.³¹, modificata.

malattia e fornire le basi per un contributo diagnostico specifico nei casi sospetti. Nella figura 1 viene riportata una flow-chart per diagnosi e la possibile eziologia della paralisi atriale totale.

Altri marker e criteri di rischio. L'esame ecocardiografico documenta una caratteristica atriomegalia bilaterale, l'assenza dell'onda A al flusso Doppler transmitralico e transtricuspidalico, e l'insufficienza mitralica e tricuspidalica. Nella figura 2 viene riportata invece un'immagine tomografica assiale computerizzata multidetettore, sezione trasversale di una paziente affetta da paralisi atriale persistente e completa, dove risulta ben evidente l'atriomegalia bilaterale, in questo caso prevalentemente destra.

Anche il dosaggio del peptide natriuretico atriale può contribuire alla diagnosi. Questi marker, sebbene importanti nell'inquadramento generale, non sono tuttavia determinanti ai fini diagnostici.

Per quanto riguarda la forma familiare, alla luce della nostra esperienza, esistono aspetti iniziali, quali la bradicardia sinusale, la storia di cardiopalmo, l'aumento del volume atriale ed episodi di embolia arteriosa, che potrebbero permettere di identificare tra i soggetti apparentemente sani, quelli a rischio di sviluppare la malattia.

Clinica

Il quadro clinico è caratterizzato da un corteo di sintomi estremamente ampio ed aspecifico; la maggior parte dei pazienti è asintomatica e molto spesso giunge all'osservazione del cardiologo occasionalmente nell'ambito di iter diagnostici per altre motivazioni. Cardiopalmo, lipotimia ed episodi di Adams-Stokes costituiscono i sintomi più comuni nella paralisi atriale idiopatica, mentre dispnea, intolleranza allo sforzo e progressivo scadimento della classe funzionale sono variamente rappresentati e dipendono dal tipo e dal grado di cardiopatia sottostante^{4,5}. Nella paralisi atriale associata a disordini muscolari e neuromuscolari l'espressione clinica di questi è prevalente anche se, come già detto, il disturbo cardiaco potrebbe precedere il disturbo muscolare scheletrico. I fenomeni tromboembolici sono una complicanza grave e molto frequente favorita dalla marcata atriomegalia bilaterale caratteristica. Queste complicanze possono costituire le prime manifestazioni cliniche che portano il paziente all'osservazione.

Prognosi

La prognosi della paralisi atriale persistente varia in base allo scenario clinico nel quale è inserita. Nelle forme associate a cardiomiopatia o disturbo neuromuscolare la prognosi è in gran parte determinata dalla malattia sottostante, mentre nelle forme idiopatiche la pro-

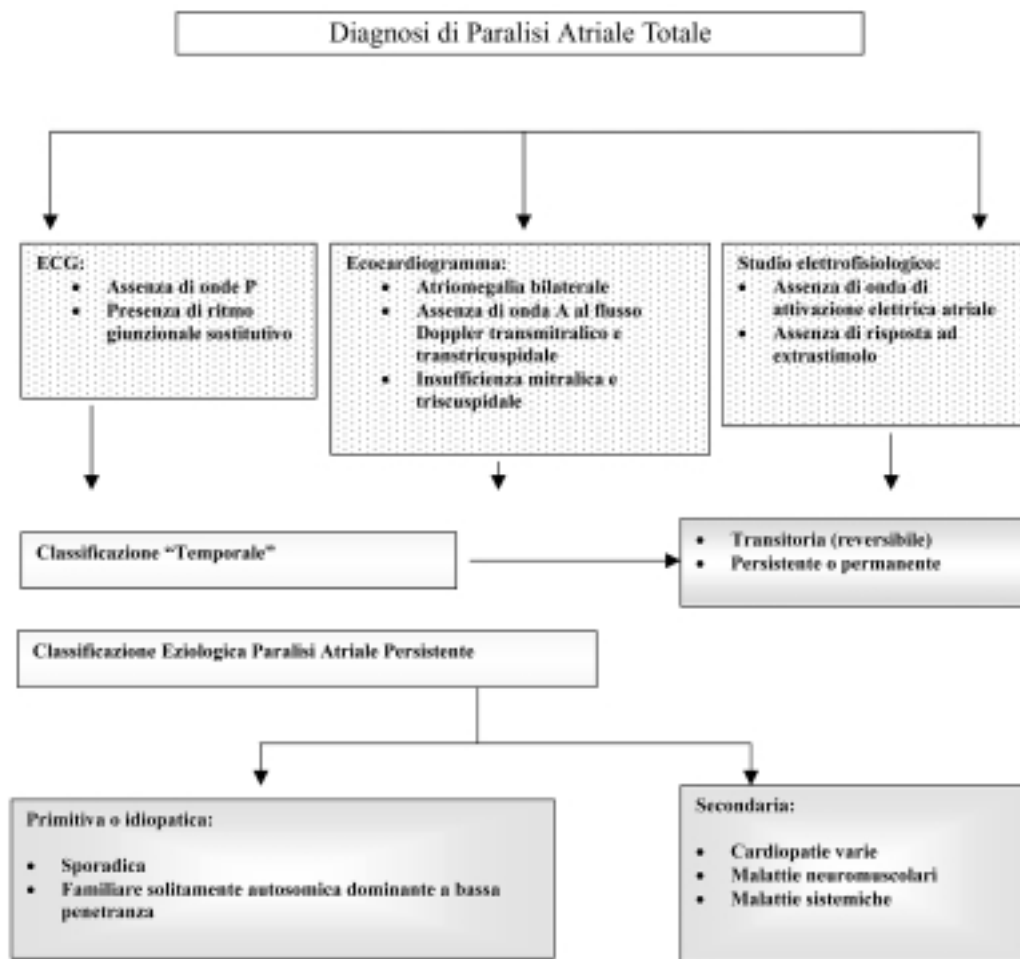


Figura 1. Flow-chart per la diagnosi di paralisi atriale totale.

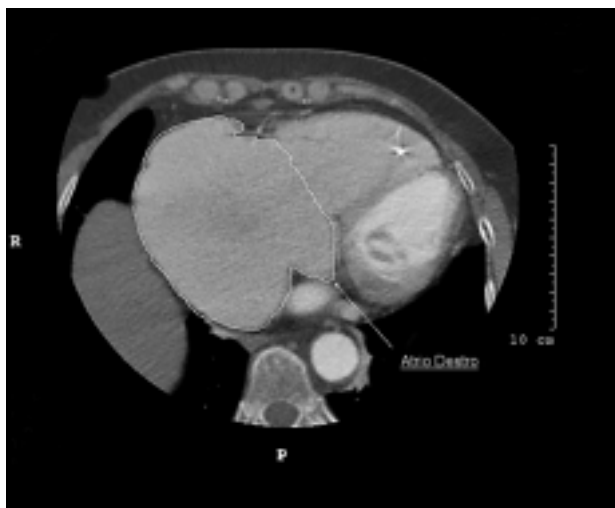

Figura 2. Immagine tomografica assiale computerizzata multidetettore, sezione trasversale, di donna affetta da paralisi atriale persistente, forma totale.

gnosi è poco nota: i pochi dati disponibili in letteratura indicano un'evoluzione molto lenta. In seguito al sopraggiungere di episodi sincopali o di una bradicardia

non più tollerata da un punto di vista emodinamico tutti i pazienti vanno incontro ad impianto di elettrostimolatore cardiaco definitivo. Un elemento prognostico determinante nella paralisi atriale è il grado di insufficienza mitralica che, nella forma idiopatica, sembra essere legata alla dilatazione dell'anulus, mentre nella forma associata a cardiomiopia è mista, ossia dovuta in parte alla dilatazione dell'anulus mitralico e in parte alla disfunzione dei muscoli papillari ed alla mancata coaptazione dei lembi valvolari. Non sono segnalati casi di pazienti affetti da paralisi atriale ed insufficienza mitralica severa, che successivamente siano stati sottoposti ad intervento cardiocirurgico di plastica o sostituzione della valvola.

Terapia

La terapia anticoagulante orale è oggi obbligatoria, perché il rischio tromboembolico è estremamente elevato³². Le terapie diuretica e vasodilatatrice vengono adeguatamente impiegate a seconda del grado di insufficienza mitralica e della classe funzionale del paziente. L'impianto di un elettrostimolatore definitivo si ren-

de necessario quando occorra correggere la marcata bradicardia o gli episodi sincopali. Mancano infine dati sul rischio di morte improvvisa e sull'eventuale causa (asistolia, blocco atrioventricolare totale, fibrillazione ventricolare, embolie). Non è pertanto possibile riconoscere quali pazienti potrebbero giovare dell'impianto di un defibrillatore.

Riassunto

La paralisi atriale è una malattia atriale aritmogena rara caratterizzata dall'assenza di attività elettrica e meccanica della parete atriale. Si distinguono due forme: transitoria e persistente. La forma persistente può essere idiopatica, sporadica o familiare, o secondaria a malattie cardiache o sistemiche con interessamento del miocardio. La forma idiopatica familiare sembra trasmettersi con modalità autosomica dominante a penetranza variabile.

Attualmente ne sono descritti pochissimi casi. Si tratta di famiglie in cui gli affetti appartengono ad una singola generazione. In una di queste famiglie è stata recentemente documentata una mutazione del canale del sodio cardiaco (SCN5A-D1275N) che cosegregava con un raro genotipo di connessina 40.

L'ECG di superficie è generalmente caratterizzato dall'assenza delle onde P ed il normale ritmo sinusale viene sostituito da un ritmo giunzionale bradicardico; tuttavia solo lo studio elettrofisiologico endocavitario è diagnostico. Cardiopalmo, sincope, episodi tromboembolici caratterizzano clinicamente la paralisi atriale, mentre dispnea e intolleranza allo sforzo sono direttamente proporzionali al grado di insufficienza mitralica caratteristica della paralisi atriale. La terapia farmacologica è limitata e comprende diuretici, vasodilatatori, anticoagulanti orali; nel corso della storia naturale della malattia si rende necessario l'impianto di un pacemaker per correggere la bradicardia non più sostenuta emodinamicamente.

Parole chiave: Genetica; Pacemaker; Paralisi atriale; Tromboembolia.

Ringraziamenti

Un grazie sentito e riconoscente al Dr. Maurizio Centonze per la sua preziosa collaborazione.

Bibliografia

1. Chavez I, Brumlik J, Sodi-Pallares D. Sobre un caso extraordinario de parálisis auricular permanente con degeneración del nódulo de Keith y Flack. *Arch Inst Cardiol Mex* 1946; 16: 159-63.
2. Nakazato Y, Nakata Y, Hisaoka T, Sumiyoshi M, Ogura S, Yamaguchi H. Clinical and electrophysiological character-

- istics of atrial standstill. *Pacing Clin Electrophysiol* 1995; 18: 1244-54.
3. Talwar KK, Dev V, Chopra P, Dave TH, Radhakrishnan S. Persistent atrial standstill: clinical, electrophysiological and morphological study. *Pacing Clin Electrophysiol* 1991; 14: 1274-80.
4. Disertori M, Guarnerio M, Vergara G, et al. Familial endemic persistent atrial standstill in a small mountain community: review of eight cases. *Eur Heart J* 1983; 4: 354-61.
5. Shah MK, Subramanyan R, Tharakan J, Venkitachalam CG, Balakrishnan KG. Familial total atrial standstill. *Am Heart J* 1992; 123: 1379-82.
6. Groenewegen WA, Firouzi M, Bezzina CR, et al. A cardiac sodium channel mutation cosegregates with a rare connexin40 genotype in familial atrial standstill. *Circ Res* 2003; 92: 14-22.
7. Balaji S, Till J, Shinebourne E. Familial atrial standstill with coexistent atrial flutter. *Pacing Clin Electrophysiol* 1998; 21: 1841-2.
8. Koshimizu T, Komori S, Ishihara T, et al. Restored atrial excitability after late recanalization in a patient with atrial standstill and acute myocardial infarction. *Pacing Clin Electrophysiol* 2002; 25: 217-9.
9. Surawicz B. Electrolytes and the electrocardiogram. *Am J Cardiol* 1963; 12: 656-64.
10. Green CW, Gilbert NC. Studies on the responses of the circulation to low oxygen tension. V. Stages in the loss of function of rhythm producing and the conducting tissue of the human heart during anoxemia. *Am J Physiol* 1921; 56: 475-85.
11. Rosenbaum FF, Levine SA. Auricular standstill. Its occurrence and significance. *Am J Med Sci* 1939; 198: 774-8.
12. Straumanis JP, Wiles HB, Case CL. Resolution of atrial standstill in a child with myocarditis. *Pacing Clin Electrophysiol* 1993; 16: 2196-201.
13. Ruff P, Leier CV, Sahaal SF. Temporary atrial standstill. *Am Heart J* 1979; 98: 413-20.
14. Effendy FN, Bolognesi R, Bianchi G, et al. Alternation of partial and total atrial standstill. *J Electrocardiol* 1979; 12: 121-7.
15. Maeda S, Toshihide T, Hayashi T. Familial atrial standstill caused by amyloidosis. *Br Heart J* 1988; 59: 498-500.
16. Bensaid J. Le paralysie auriculaire. *Ann Cardiol Angeiol* 1975; 24: 509-17.
17. Pierard LA, Henrard L, Demoulin JC. Persistent atrial standstill in familial Ebstein's anomaly. *Br Heart J* 1985; 53: 594-7.
18. Emery AE. The muscular dystrophies. *Lancet* 2002; 359: 687-95.
19. Antonio J, Diniz MC, Miranda D. Persistent atrial standstill with limb girdle muscular dystrophy. *Cardiology* 1978; 63: 39-46.
20. Liu YB, Chen WJ, Lee YT. Atrial standstill in a case of Kugelberg-Welander syndrome with cardiac involvement: an electrophysiologic study. *Interventional J Cardiol* 1999; 70: 207-10.
21. Bensaid J, Vallat JM, Viro P. Can electrocardiogram help to differentiate Emery-Dreifuss muscular dystrophy from other muscular dystrophies? (abstr) *J Am Coll Cardiol* 1995; 112A.
22. Bensaid J. Persistent atrial standstill documented over a 22-year period. *Am Heart J* 1996; 131: 404-7.
23. Franz WM, Mueller OJ, Katus HA. Cardiomyopathies: from genetics to the prospect of treatment. *Lancet* 2001; 358: 1627-37.
24. Rosen KM, Rahimtoola SH, Gunnar RM, et al. Transient and persistent atrial standstill with His bundle lesions. Electrophysiological and pathologic correlations. *Circulation* 1971; 44: 220-36.

25. Wohlgeleirter D, Otis CN, Batsford WP, et al. Myocarditis presenting with silent atrium and left atrial thrombus. *Am Heart J* 1984; 108: 1557-8.
26. Sumimoto T, Hamada M, Nagae A, et al. Low levels of atrial natriuretic factor in patients with atrial standstill. *Am Heart J* 1990; 120: 210-1.
27. Seino Y, Shimai S, Ibuki C, Itoh K, Takano T, Hayakawa H. Disturbed secretion of atrial natriuretic peptide in patients with persistent atrial standstill: endocrinologic silence. *J Am Coll Cardiol* 1991; 18: 459-63.
28. Wolff L, White PD. Auricular standstill during quinidine therapy. *Heart* 1929; 16: 159-63.
29. Bloomfield DA, Singlair-Smith BC. Persistent atrial standstill. *Am J Med* 1965; 39: 335-40.
30. Baldwin BJ, Talley RC, Johnson C, et al. Permanent paralysis of the atrium in a patient with facioscapulohumeral muscular dystrophy. *Am J Cardiol* 1973; 31: 649-53.
31. Levy S, Pouget B, Bemurat M, et al. Partial atrial electrical standstill: report of three cases and review of clinical and electrophysiological features. *Eur Heart J* 1980; 1: 107-16.
32. Boriani G, Gallina M, Merlini L, et al. Clinical relevance of atrial fibrillation/flutter, stroke, pacemaker implant, and heart failure in Emery-Dreifuss muscular dystrophy: a long-term longitudinal study. *Stroke* 2003; 34: 901-8.